PRACA POGLĄDOWA

IDIOPATYCZNE SKRÓCENIE KOŃCZYNY DOLNEJ LECZONE METODĄ ILIZAROWA – SPECYFIKA ZADAŃ OPIEKUŃCZYCH W PRAKTYCE PIELĘGNIARSKIEJ

IDIOPATHIC SHORTENING OF A LOWER LIMB TREATED WITH THE ILIZAROV METHOD – TYPES OF CARE TASKS IN NURSING

Maryna Animutskaya, Elżbieta Antos, Emilia Wawszczak

Zakład Pielęgniarstwa Klinicznego, Wydział Rehabilitacji, Akademia Wychowania Fizycznego Józefa Piłsudskiego w Warszawie

DOI: https://doi.org/10.20883/ppnoz.2017.16

STRESZCZENIE

Nierówna długość kończyn wynika z różnorodnych przyczyn i ma negatywny wpływ na układ kostno-mięśniowy. Nawet przy niewielkich skróceniach niezbędnym staje się zastosowanie odpowiednio dobranego leczenia. Metoda Ilizarowa zalicza się do inwazyjnych sposobów leczenia skróceń i jest obciążona dużym ryzykiem powikłań, ale ze względu na efektywność ma ona częste zastosowanie w ortopedii. Długotrwały proces leczenia wymaga od pacjenta cierpliwości, samozaparcia i wiąże się z występowaniem specyficznych problemów pielęgnacyjnych.

Słowa kluczowe: skrócenia kończyn, wydłużanie, metoda Ilizarowa.

ABSTRACT

Different length of lower limbs results from various causes and has got a negative impact on the musculoskeletal system. Even in the case of a minor shortening, it is necessary to apply properly selected treatment. The Ilizarov method is an invasive way of treating limbs' shortenings and it is burdened with high risk but due to its efficiency, it is often applied in orthopedics. Long treatment process requires patience, determination and is connected with certain nursing problems.

Keywords: limbs shortening, lengthening, Ilizarov method.

Wstęp

Niemała liczba osób w społeczeństwie ma minimalnie krótszą jedną kończynę [1]. Problem zaczyna się wtedy, gdy pomimo prowadzonego zdrowego trybu życia pojawiają się bóle odcinka lędźwiowego kręgosłupa. Wykonywanie codziennych ćwiczeń jest ważną częścią utrzymującą w zdrowiu układ mięśniowo-szkieletowy, jednak czasami dbanie o zdrowie wymaga zastosowania metod nieoperacyjnych (np. wkładki korekcyjne), a przy większych wadach – i metod operacyjnych.

Jedną z metod korekcji kończyn jest zastosowanie aparatu Ilizarowa. Urządzenie to nazwę otrzymało od nazwiska swojego wynalazcy, profesora Gawriiła Ilizarowa, lekarza regionu kurgańskiego na Syberii, odkrywcy osteogenezy dystrakcyjnej. Stabilizator ten powstał w 1950 roku i został wprowadzony do użytku w 1951 roku. Aparat Ilizarowa to urządzenie medyczne służące do scalania złamanej albo przeciętej kości. Do kości wprowadzane są pręty (druty Kirschnera, groty Schanza) w celu stabilizacji odłamów kostnych. Na zewnątrz pręty łączą się z pierścieniami (czasem półpierścieniami), które są ze sobą połączone teleskopowymi drutami. Konstrukcja ta jest unowocześniana po dzień dzisiejszy. Obecnie stosowane aparatu Ilizarowa należy do najczęściej używanych technik wydłużania kończyn.

Przegląd piśmiennictwa

Stosunkowo częstym zjawiskiem jest nierówna długość kończyn dolnych. Dla wielu chorych stanowi to problem jedynie kosmetyczny, jednak w rzeczywistości ma to negatywny wpływ prawie na cały narząd ruchu. Znaczne skrócenie kończyny dolnej powoduje nieprawidłowe i nierównomierne obciążanie stawów, prowadzi do skośnego ustawienia miednicy i tworzenia skoliozy oraz przykurczów [1]. Bardzo istotną sprawą jest różnicowanie rzeczywistej nierówności kończyn od nierówności czynnościowej. Rzeczywista nierówność jest spowodowana skróceniem lub wydłużeniem całej kończyny albo jej części. Czynnościowa nierówność może być spowodowana przykurczami w stawach, zwłaszcza stawie biodrowym, lub skośnym usta-

wieniem miednicy. W takim przypadku leczenie podstawowego schorzenia likwiduje nierówność kończyn [1, 2].

Metoda Ilizarowa – rys historyczny

Gawriił Ilizarow urodził się 15 czerwca 1921 roku w Białowieży. Po skończeniu 8-letniej szkoły rozpoczął naukę w medycznej szkole w Dagestanie. Po jej ukończeniu rozpoczął studia medyczne w Krymskim Instytucie Medycznym, który z powodu ataku Niemiec na ZSRR został przeniesiony do Kazachstanu, gdzie Ilizarow w 1944 roku ukończył studia medyczne. Po studiach został skierowany jako lekarz do wiejskiego szpitala na Zauralu. Ilizarow nie był chirurgiem, ale lekarzem rejonowym zajmującym się leczeniem urazów wojennych. Specjalizował się w kostnych deformacjach oraz zaburzeniach zrostu kości. W 1950 roku opracował metodę zewnętrznej stabilizacji oraz wydłużania i korekcji kształtu kości kończyn, opartą na opisanym przez siebie zjawisku osteogenezy dystrakcyjnej. Rok później opatentował aparat własnej konstrukcji składający się z metalowych pierścieni łączonych ze sobą za pomocą prętów i mocowanych do kości drutami Kirschnera.

W 1955 roku Ilizarow został ordynatorem w kurgańskim szpitalu na oddziale chirurgii. Dziesięć lat później w Kurganie powstało naukowo-problemowe laboratorium, będące oddziałem Swierdłowskiego Instytutu, a Ilizarow został jego kierownikiem. Z czasem metody Ilizarowa uznane zostały przez środowiska medyczne ZSRR, a na początku lat 80. zaczęto je stosować za granicą. Dzięki odkrywcy osteogenezy dystrakcyjnej Instytut w Kurganie jest jednym z największych szpitali ortopedycznych na świecie. Ilizarow zmarł 24 lipca 1992 roku w Kurganie [3].

Zdefiniowana przez Ilizarowa metoda wydłużania kończyn opiera się na biologicznych i mechanicznych warunkach tworzenia się nowych tkanek według „zasady naprężeń i nacisków" [4, 5]. W czasie wydłużania tkanki poddane silnemu, powolnemu rozciąganiu stają się metabolicznie aktywne w rozrastaniu się i biosyntezie. Nową tworzącą się kość Ilizarow nazwał regeneratem, a osteogenezą dystrakcyjną – proces powstawania nowej tkanki. Konieczne jest spełnienie określonych warunków, aby tkanki miękkie i kość mogły prawidłowo regenerować się. Należy do nich zachowanie unaczynienia kości, które w czasie wydłużania stanowi podstawę do jej regeneracji. Dokładnie określony rytm oraz tempo wydłużania w czasie doby (1 mm podzielony na cztery cykle) zapobiega przedwczesnemu zrostowi odłamów, jego braku lub gorszej regeneracji kości, dodatkowo zaburzeniom w stawach i otaczających je miękkich tkankach. Właściwe miejsce i sposób przecięcia kości decydują o jakości tworzącego się regeneratu i zależą od leczonej wady. Według Ilizarowa najlepiej wykonywać przecięcie podokostnowo-korowej części osteotomem o szerokości 0,5 cm, zachowując kość gąbczastą, szpik oraz okostną. Kolejnymi warunkami do prawidłowego regenerowania się kości i tkanek miękkich są zachowanie prawidłowej stabilności aparatu oraz utrzymanie funkcjonalnej sprawności kończyny w trakcie leczenia. Spełnienie tych warunków jest potrzebne dla prawidłowego przebiegu osteogenezy dystrakcyjnej i pozwala na uzyskanie zaplanowanego rezultatu leczenia [1, 6].

Metoda Ilizarowa ma zastosowanie nie tylko w leczeniu nierówności kończyn, ale również innych schorzeń układu kostno-mięśniowego. Stabilizacja złamań i leczenie braku zrostu kości za pomocą aparatu Ilizarowa zapewnia elastyczność osiową odłamów, możliwość obciążania kończyny, wczesne uruchomienie sąsiadujących stawów. Jako mało inwazyjna metoda pozwala na zachowanie zewnętrznego i wewnętrznego ukrwienia odłamów kostnych, stwarza odpowiednie warunki do ich zrostu oraz przywrócenia funkcjonalnej sprawności kończyn [7–9]. Najpoważniejszym następstwem nieudanego leczenia złamań jest powstanie stawu rzekomego. Cechuje się on utrwalonym brakiem zrostu pomiędzy końcami kostnymi z trwałym przerwaniem ciągłości kości i naczyń [10]. Jego leczenie wymaga odtworzenia stabilności w miejscu złamania kości, na co pozwala zastosowany w tym wypadku aparat Ilizarowa. Leczenie stawu rzekomego zaleca się prowadzić wieloetapowo, uzupełniając o dodatkowe procedury [1, 11, 12].

Metodę Ilizarowa stosuje się także w leczeniu wrodzonych i nabytych deformacji stóp. Poza klasycznymi operacjami ortopedycznymi jest ona cennym uzupełnieniem leczenia dzieci i dorosłych ze szczególnie silną deformacją stóp. Zaletami dystrakcyjnej metody są: możliwość korekcji skrajnych deformacji z racji zachowania stawów i długości stopy, możliwość wydłużenia stopy i szerokie wskazania wiekowe.

Metodę Ilizarowa wykorzystuje się przy niedoborach wzrostu. Pojęcia tego nie można jednoznacznie zdefiniować i jest ono oceniane bardzo indywidualnie. Granicą, przy której używa się określenia „niedobór wzrostu", jest wzrost poniżej 150 cm. Najczęstsze wskazanie do operacyjnego leczenia niedoboru wzrostu to achondroplazja. Leczenie polega na symetrycznym wydłużaniu kończyn dolnych [1, 13]. Niektóre osoby, pomimo dostatecznego wzrostu i braku patologii ze strony układu kostno-mięśniowego, uważają się za niskie i zwracają się do ortopedy, aby zwiększyć swój wzrost. Taka sytuacja wymusiła wprowadzenie specjalnego pojęcia „subiektywny niedobór wzrostu". Dane określenie jest używane dla sformułowania motywacji do chirurgicznej korekcji segmentów kończyn

dolnych, z zamiarem ich wydłużenia u zdrowych ludzi. W tym celu jest wykorzystywana metoda Ilizarowa. Racjonalnym jest wydłużanie goleni, a dla wyliczenia optymalnej ilości zwiększanego wzrostu stosuje się zasadę złotego cięcia [14].

Przyczyny skrócenia kończyn są wielorakie, mają różnoraką etiologię. W dużej mierze ostateczna wielkość skrócenia kończyny jest zależna od podłoża choroby. Łatwiej osiągnąć sukces leczniczy w przypadku skrócenia o nabytej etiologii (np. po przebytym urazie, nabytym niedowładzie kończyny lub zapaleniu tkanki kostnej), natomiast w przypadku wad wrodzonych – znacznie trudniej. W takich wadach skrócenie istnieje od początku życia i stale narasta w trakcie wzrostu dziecka, prowadząc nawet do kilkudziesięciocentymetrowej różnicy w długości kończyn [6].

Idiopatyczne skrócenia są wykrywane często przypadkowo u pacjentów dorastających i nie osiągają dużych wartości. Istotnym problemem w nierównościach powstałych wskutek noworodkowego zapalenia stawów są przykurcze i patologiczne zwichnięcia uszkodzonych stawów. Kończyna może być krótsza i wyraźnie szczuplejsza w niedowładach i porażeniach kończynowych, a skrócenie potęgują istniejące przykurcze.

W rozpoznaniu należy ustalić pierwotną przyczynę nierówności kończyn, gdyż ma to wpływ na zaplanowanie metody leczenia i czasu jej rozpoczęcia. Dobór metody leczenia skrócenia kończyn powinien być uzależniony nie tylko od przyczyn schorzenia, ale także od wieku chorego, wielkości skrócenia oczekiwanego po zakończeniu leczenia oraz możliwości kompensacyjnych organizmu chorego. Niewłaściwy dobór leczenia powoduje duże ryzyko powikłań z powodu zachwiania delikatnych mechanizmów kompensacyjnych. Wyróżnia się trzy zasadnicze kompensacyjne mechanizmy nierówności kończyn dolnych: skośne ustawienie miednicy (wykorzystywane jest przy niewielkich skróceniach), końskie ustawienie stopy krótszej kończyny (przy różnicach długości powyżej pięciu centymetrów), zgięcie kończyny dłuższej w stawie kolanowym i biodrowym.

Zaniedbanie leczenia nierównej długości kończyn powoduje patologiczne następstwa wtórne i odległe w narządzie ruchu. Skutki nierównej długości kończyn dolnych dotyczą skośnego ustawienia miednicy (już przy różnicy 1–2 cm), prowadzącego do powstania bocznego skrzywienia lędźwiowego odcinka kręgosłupa. Często towarzyszy temu zjawisku rotacja miednicy, która powoduje wysunięcie ku przodowi przedniego kolca biodrowego. Wyrównanie skrócenia kończyny obuwiem pogłębia boczne skrzywienie kręgosłupa. Skośne ustawienie miednicy zaburza także czynność stawów biodrowych. Na skutek przeciążenia stawu kończyny dłuższej i zwiększenia napięcia mięśni odwodzicieli może powstać zespół bólowy w okolicy krętarza większego. Kolejnym skutkiem nierówności kończyn są zaburzenia chodu przejawiające się w przenoszeniu ciężaru ciała naprzemiennie na kończynę krótszą i dłuższą, wymaga to od chorego zwiększonego wydatku energetycznego. Następstwa odległe u chorych z niewyrównaną długością kończyn dotyczą zmian przeciążeniowych, na skutek tego dochodzi do rozwoju zmian zwyrodnieniowo-zniekształcających i powstania zespołu bólowego. Najczęściej dotyczą one odcinka lędźwiowego kręgosłupa [1].

Zapobiegając skutkom nierównej długości kończyn, należy w możliwie krótkim czasie po stwierdzeniu patologii zastosować odpowiednie leczenie. Istnieje wiele metod leczenia nierówności kończyn dolnych. Można je podzielić na dwie grupy: nieoperacyjne i operacyjne. Przy zastosowaniu nieoperacyjnej metody leczenia wykorzystuje się wkładki lub koturny wyrównujące skrót, a przy dużych nierównościach bierze się pod uwagę zaopatrzenie protezowe. Równą długość kończyn uzyskuje się, wykorzystując leczenie operacyjne, które uwzględnia wydłużanie kończyny z zastosowaniem stabilizatorów, pobudzanie chrząstki wzrostowej, ale również skrócenie kończyny dłuższej. Metody te mają swoje wskazania i przeciwwskazania, przy czym niejednokrotnie stosowane są zamiennie, zależnie od możliwości chorego. Mogą one wzajemnie uzupełniać się w leczeniu dużych skróceń [1].

Wskazaniem do wydłużania kończyny dolnej jest jej rzeczywiste skrócenie, które wynosi 3 cm i więcej, zaburza chód chorego i wymaga wyrównania butem ortopedycznym. Pacjenci ze sztywnym stawem biodrowym, skokowym lub kolanowym, z opadającą stopą, osłabionymi zginaczami biodra lub prostownikami kolana, mając skrócenie chorej kończyny do 2 cm, funkcjonują lepiej. U tych chorych wskazaniem do wydłużania operacyjnego jest skrócenie powyżej 5 cm. Trudne do zaprotezowania wrodzone lub poamputacyjne krótkie kikuty kończyn są także wskazaniem do wydłużenia.

Do przeciwwskazań wydłużania kończyn należą: brak motywacji pacjenta albo rodziny do poddania się leczeniu, uniemożliwiające współpracę z pacjentem zaburzenia psychiczne, duże zmiany troficzne skóry lub rozległe blizny, osteoporoza dużego stopnia, niedowład spastyczny kończyn i zaburzenia czucia, duże przykurcze w stawach, zwichnięcia, które nie dają się ustabilizować, lub zaawansowane zmiany zwyrodnieniowe, arterioskleroza, zaawansowana cukrzyca [6].

Wyrównanie skrócenia wkładką jest najprostszą metodą leczenia niewielkich skróceń kończyn dolnych. Sztyw-

ność podeszwy podczas stosowania wkładki jest jedynym funkcjonalnym problemem. Kiedy nierówność wynosi do 2 cm, stosowane wyrównanie ogranicza się do wkładki pod piętę, jednak przy większych wadach koniecznym jest zastosowanie koturnowego wyrównania, które zapobiega utrwaleniu końskiego ustawienia stopy. Stosowanie wyrównania powyżej 5 cm może być uciążliwe, gdyż występują wtedy częste skręcenia stopy z powodu utrudnionej kontroli stabilności stawu skokowego. Dlatego przy nierówności kończyn powyżej 3 cm stosuje się operacyjną metodę leczenia. Odrębny problem, który często skłania chorych do wyboru leczenia inną metodą, to aspekt kosmetyczny.

Przy leczeniu bardzo dużych skróceń stosuje się zaopatrzenie protezowe, które może być poprzedzone amputacją zdeformowanej kończyny. Decyzję o leczeniu tą metodą podejmuje się w 1. roku życia dziecka, gdyż uwalnia to chorego od częstych pobytów w szpitalu i sprzyja prawidłowemu rozwojowi psychicznemu. Dzieci z odpowiednim zaopatrzeniem protezowym z reguły opanowują bardzo szybko technikę kontroli protezy, osiągając dobre wyniki funkcjonalne, również możliwość uprawiania sportu [1].

Równą długość kończyn można osiągnąć, stosując metodę skrócenia kończyny dłuższej. Skrócenie jednoczasowe uzyskuje się po zakończeniu wzrostu chorego poprzez skrócenie kości piszczelowej lub udowej w trakcie zabiegu. W okresie wzrostu dziecka można wykonać epifizjodezę polegającą na chirurgicznym zablokowaniu działania chrząstek nasadowych kończyny dłuższej, które prowadzi do spowolnienia jej wzrostu [1]. Skracanie kończyny dłuższej stosuje się tylko w niewielkich nierównościach, ale przeprowadzać można je prawie w każdym wieku. Spotyka się ono z psychicznym oporem pacjenta, ponieważ większość z nich chce być wyższa.

Teoria wydłużania kończyny poprzez stymulację chrząstki wzrostowej wynika z obserwacji klinicznych. W stanach zapalnych i po złamaniach umiejscowionych w okolicy czynnych chrząstek nasadowych stwierdzano szybszy wzrost kończyny. Pobudzanie chrząstki wzrostowej dokonuje się poprzez stymulację elektryczną za pomocą elektrod powierzchniowych lub implantowanych. Uzyskiwane tą metodą wydłużenia pozostają niewielkie i mieszczą się w granicach 2–3 cm. Stopień inwazyjności metody, występowanie dużej ilości powikłań są nierówne w stosunku do efektów leczniczych i dlatego pozostaje w sferze badań eksperymentalnych. Również w fazie doświadczalnej znajduje się inny sposób pobudzania chrząstki wzrostowej – wstrzykiwanie w jej okolice hormonu wzrostu [6]. Wydłużanie kończyny jest długotrwałym procesem wymagającym dużego samozaparcia i współpracy pacjenta z lekarzem prowadzącym. Najlepiej wykonywać je u dzieci starszych, które są świadome podjętego leczenia. Ważne jest wykonywanie codziennych ćwiczeń, obciążanie chorej kończyny.

Wydłużanie z zastosowaniem metody Ilizarowa w obecnym czasie jest najbardziej efektywną metodą leczenia nierówności [15]. Oparta jest ona na zasadach osteogenezy dystrakcyjnej (proces powstawania nowej tkanki kostnej w miejscu przecięcia kości) i polega na założeniu aparatu, następnie przecięciu całej kości (osteotomia), tylko części korowej kości (kortykotomia) lub jej złamaniu (osteoklazja) i prowadzeniu dystrakcji w tempie 1 mm na dobę. Z przebiegu całego, długotrwałego procesu leczenia wynikają również występujące u pacjentów specyficzne problemy pielęgnacyjne.

Etapy leczenia

Cały proces leczenia metodą Ilizarowa jest złożony oraz rozciągnięty w czasie, którego długość zależy od wielkości wydłużenia. Proces ten można podzielić go na kilka etapów.

Etap przedoperacyjny polega na zmontowaniu aparatu „na sucho" do kończyny chorej z uwzględnieniem planu leczenia. W czasie wydłużania uda w okolicy bliższej nasady jest zakładany sierp, który jest szczególnym elementem aparatu, ponieważ warunki anatomiczne w tej okolicy uniemożliwiają założenie pełnego pierścienia. Sierp stanowi odpowiednią podporę dla grotów Schanza lub drutów Kirschnera i aparatu.

Etap operacyjny to montaż aparatu. Najpierw są wprowadzane druty Kirschnera, które przechodzić powinny przez środek kanału szpikowego w bliższym i dalszym odcinku uda. W modyfikacjach aparatu zamiast drutów Kirschnera są wprowadzane groty Schanza, na nich są montowane półsierp i pierścienie. Pierścienie są ze sobą łączone czterema gwintowymi prętami albo teleskopami. Ustawia się je równolegle do długiej osi kości i względem siebie. Pręty oraz groty rozmieszcza się tak, aby znajdowały się równomiernie po obwodzie pierścienia, a także były w równym oddaleniu od środka kości. Istnieją przypadki, w których potrzebne jest zabezpieczenie stawu biodrowego lub kolanowego. W tym celu montuje się dodatkowy sierp lub pierścień. Następnie wykonywana jest kortykotomia, po poprzednim rozłączeniu aparatu, na granicy trzonu i dalszej przynasady kości udowej. Po ponownym złączeniu elementów aparatu sprawdza się jego stabilność. Zabieg kończy się założeniem na skórę szwu i opatrunków na ranę, przy drutach i grotach (**Rycina 1**).

Etap dystrakcji (wydłużania) rozpoczyna się w 3.–4. dobie po zabiegu. Jej tempo wynosi 1 mm/dobę i jest po-

Rycina 1. Zamontowany aparat Ilizarowa. Źródło: materiał własny

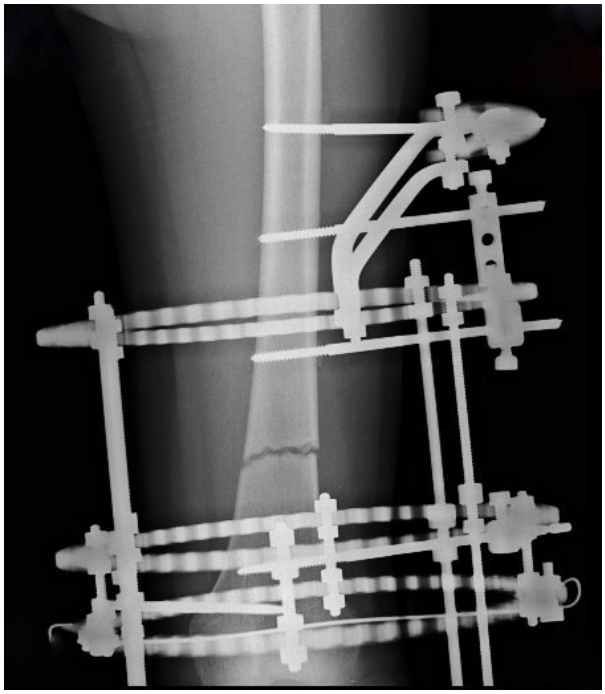

Rycina 2. W 10. dniu od rozpoczęcia dystrakcji widoczna szpara po kortykotomii. Źródło: materiał własny

dzielone na 4 cykle po 0,25 mm w ciągu dnia, są tu wykorzystywane specjalne czterokątne nakrętki. Po 10 dniach dystrakcji wykonuje się pierwsze badanie rentgenowskie – szpara między odłamami powinna wynosić około 10 mm. Jakość powstającego regeneratu oraz wielkość wydłużania można ocenić za pomocą badania ultrasonograficznego wykonywanego raz na tydzień. Dystrakcja trwa do czasu uzyskania zaplanowanej wielkości wydłużenia lub do chwili, kiedy konieczne jest jej zatrzymanie (**Rycina 2**).

Następnym etapem leczenia jest okres konsolidacyjny, trwający najczęściej około 1,5 raza dłużej od okresu dystrakcji. Ma on na celu stabilizację uzyskanego wydłużenia i osiągnięcie pełnej odbudowy korowej części kości (**Rycina 3**).

Ostatni etap rozpoczyna się po demontażu aparatu i polega na stosowaniu ćwiczeń usprawniających kończynę, zwiększających zakres ruchów w stawach kolanowym i biodrowym, co przyczynia się do ostatecznej przebudowy regeneratu (**Rycina 4**).

Rehabilitacja

Powodzenie leczenia metodą Ilizarowa w dużym stopniu uzależnione jest od prawidłowo przeprowadzonej rehabilitacji na każdym z etapów leczenia. Stanowi ona trudny i złożony problem, a towarzyszy jej konieczność indywidualizacji postępowania [16]. Stąd też jest ona jedną z najbardziej wymagających w ortopedii metod leczenia [6]. Na etapie przedoperacyjnym należy poprawić stan uwapnienia kośćca, zastosować ćwiczenia wzmacniające mięśnie, działające przeciwprzykurczowo. We wczesnym etapie pooperacyjnym uwzględnia się pozycję ułożeniową, ćwiczenia w podwieszeniu, które działają przeciwprzykurczowo, pionizację i naukę chodu o kulach łokciowych z częściowym obciążaniem kończyny oraz ćwiczenia izometryczne, dynamiczne, samowspomagane, działające wzmacniająco na mięśnie [6]. W okresie dystrakcji zmniejsza się ruchomość w stawach operowanej kończyny, dlatego wprowadza się ćwiczenia utrzymujące lub poprawiające zakres ruchomości. Procesowi wydłużania towarzyszy ból, więc uzasadnione jest zastosowanie zabiegów fizykalnych (solux, lampa Bioptron, stymulowanie punktów bólu laserem punktowym). Etap stabilizacji charakteryzuje się zmniejszeniem poziomu bólu, a także obciążenia mechanicznego, któremu podlegają tkanki miękkie. W związku z tym zwiększa się zakres ruchomości w stawach i następuje przyrost siły mięśniowej. Należy wprowadzić ćwiczenia indywidualne z terapeutą, wzmacniające mięśnie kończyn dolnych i górnych oraz tułów. Po zdjęciu stabilizatora i miesięcznym okresie całkowitego odciążenia operowanej kończyny rozpoczyna się nauka prawidłowego chodu z symetrycznym obciążaniem kończyn. Wprowadza się również leczenie kinezyterapeutyczne uzupełnione zabiegami fizykalnymi.

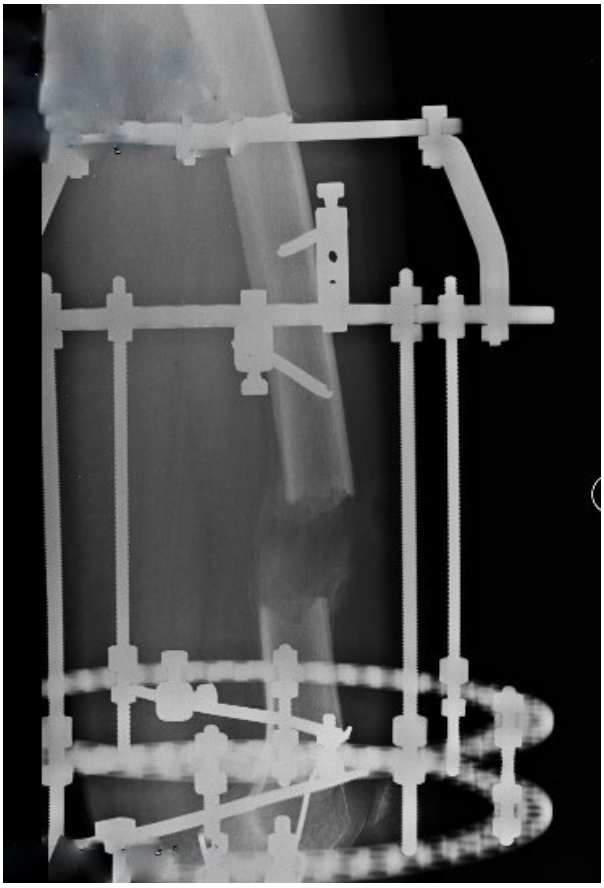

Rycina 3. Okres konsolidacyjny. Widoczny tworzący się regenerat. Źródło: materiał własny

Rycina 4. Obraz regeneratu po zdjęciu aparatu. Źródło: materiał własny

Całkowitą wydolność operowanej kończyny, przy prawidłowym usprawnianiu, można osiągnąć już po 3 miesiącach od usunięcia stabilizatora zewnętrznego, jednak proces ten może wydłużyć się do 18, a nawet i 24 miesięcy [1, 17, 18].

Powikłania leczenia metodą Ilizarowa – istotne problemy pielęgnacyjne

Wydłużanie kończyn metodą Ilizarowa jest obciążone niemałym odsetkiem powikłań. Według różnych autorów odsetek ten waha się od 5 do 95% przypadków, a biorąc pod uwagę występowanie u jednego chorego wielu powikłań, odsetek ten sięga 225% [1, 18]. Takie zasadnicze rozbieżności wynikają z różnic w ciężkości pierwotnej deformacji, zastosowania różnych technik wydłużania, doświadczenia lekarza oraz definicji powikłań.

Koczewski i wsp. w badaniach przeprowadzonych na 20 chorych, u których wydłużano segmenty udowe z zastosowaniem aparatu Ilizarowa w modyfikacji włoskiej, przedstawiają problemy, przeszkody i powikłania występujące w trakcie leczenia wybraną metodą i po jego zakończeniu. W badanym materiale ich odsetek przekroczył 100%. Tak duży odsetek wynika z występowania wielu powikłań u jednego chorego. Z badań wynika, że najczęściej występującymi problemami są: miejscowe infekcje przy wszczepach i ograniczenie zginania w stawie kolanowym (w fazie dystrakcji do 400), które wystąpiły u wszystkich chorych [18].

Wszystkie negatywne zjawiska, które spotyka się podczas wydłużania kończyn, można podzielić na problemy, które pojawiają się w trakcie leczenia i nie wpływają na jego wynik, przeszkody wymagające interwencji chirurgicznej, lecz niemające wpływu na końcowy wynik leczenia, i rzeczywiste powikłania występujące na dowolnym etapie leczenia, które – wyeliminowane lub nie – wymagają dodatkowych zabiegów chirurgicznych i niekorzystnie wpływają na wynik leczenia.

Do często występujących problemów zaliczają się infekcje wokół implantów, łatwo poddające się leczeniu dzięki częstym zmianom opatrunków, miejscowemu lub ogólnemu stosowaniu antybiotyków oraz nacięciu napinającej się skóry. Zaniedbana infekcja przenika w głąb tkanek

miękkich i rozwijając się dalej, może doprowadzić do zapalenia kości, które jest rzeczywistym powikłaniem.

Problemem występującym u większości chorych leczonych metodą Ilizarowa jest ograniczenie zgięcia stawu kolanowego [17]. Minimalny zakres zgięcia kolana, który pozwala na dalszą dystrakcję, wynosi 300. Przy wydłużaniu uda mogą występować także przykurcze w stawie kolanowym i biodrowym. Przykurcz zgięciowy kolana sygnalizuje poważne i trudne w leczeniu powikłanie w formie podwichnięcia tylnego kolana. Dalsze prowadzenie wydłużania może doprowadzić do ograniczenia funkcji stawów, włącznie z ich sztywnością.

Przedwczesny zrost odłamów może nastąpić w każdym okresie wydłużania. Stanowi problem, jeśli po przyśpieszeniu dystrakcji regenerat zostaje rozerwany; jeśli zaś zajdzie potrzeba chirurgicznej interwencji, przechodzi w powikłanie.

Przeszkodą w procesie leczenia może być opóźniony zrost, a nawet jego brak wymagający skręcenia rozciągniętych odłamów lub obłożenia przeszczepami kostnymi szpary dystrakcyjnej.

Zbyt wczesny demontaż aparatu przy nie w pełni wykształconej warstwie korowej kości może doprowadzić do zagięcia, a nawet złamania regeneratu, co prowadzi do powstania deformacji kości i wymaga zabiegów korekcyjnych.

Najpoważniejszym powikłaniem jest uszkodzenie naczyń lub nerwów, do którego może dojść podczas operacji, w wyniku naciągnięcia w trakcie dystrakcji lub ucisku w przebiegu zespołu ciasnoty przedziałów powięziowych. Odleżyny powstałe na skutek przylegania implantu do ściany naczynia mogą prowadzić do jego perforacji.

Istotnym jest zwrócenie uwagi na to, że podczas leczenia aparat Ilizarowa i występujące przeszkody stanowią trudności w codziennym funkcjonowaniu chorego. Subiektywna ocena możliwości wykonywania codziennych czynności przez chorych leczonych metodą Ilizarowa jest przedstawiona w badaniach Słomki i Niedzielskiego [19]. Przeprowadzono je wśród 150 pacjentów leczonych w Instytucie Centrum Zdrowia Matki Polki w Łodzi. Wyniki pokazują, że największy problem w codziennym funkcjonowaniu chorych z aparatem Ilizarowa stanowi poruszanie, także noszenie torby, zakupów, dbanie o higienę osobistą, ubieranie się i samodzielność społeczna [19].

Występowanie problemów psychologicznych w czasie leczenia metodą Ilizarowa wiąże się ze zbyt długim okresem leczenia, niskim progiem bólowym oraz poczuciem braku niezależności. Czynniki te mogą przyczyniać się do pojawienia się przygnębienia, niepokoju, strachu, depresji i w konsekwencji do nieakceptowania choroby i metody leczenia. Ważnym aspektem jest silna motywacja chorego i jego odpowiednie przygotowanie fizyczne i psychologiczne, które z punktu widzenia opieki pielęgniarskiej ma bardzo istotne znaczenie [1, 2, 20].

Podsumowanie

1. Występowanie nierównej długości kończyn dolnych ma różnoraką etiologię i wpływa na pojawienie się patologicznych następstw w narządzie ruchu.
2. Wydłużanie z zastosowaniem metody Ilizarowa, opartej na zasadach osteogenezy dystrakcyjnej, w obecnym czasie jest najbardziej efektywną metodą leczenia nierówności.
3. Leczenie metodą Ilizarowa jest obciążone dużym odsetkiem powikłań, z których najczęściej występującym jest ograniczenie zginania w stawie kolanowym.
4. Leczenie za pomocą metody Ilizarowa, ze względu na długi okres trwania i obecność dolegliwości bólowych, wymaga od pacjenta świadomości podjętego leczenia, silnej motywacji i dużego samozaparcia.
5. Systematyczne wykonywanie ćwiczeń usprawniających ma duży wpływ na zmniejszenie występowania powikłań i uzyskanie dobrych wyników leczenia.
6. Poruszanie się z założonym aparatem Ilizarowa stanowi dla pacjenta trudność w codziennym funkcjonowaniu.
7. Najważniejszą rolą pielęgniarki w procesie leczenia metodą Ilizarowa jest pomoc w adaptacji chorego do pokonywania trudności dnia codziennego w warunkach domowych.

Oświadczenia

Oświadczenie dotyczące konfliktu interesów
Autorzy deklarują brak konfliktu interesów.

Źródła finansowania
Autorzy deklarują brak źródeł finansowania.

Piśmiennictwo

1. Marciniak W, Koczewski P, Shadi M. Nierówność kończyn dolnych i zastosowanie metody Ilizarowa w ortopedii. W: Marciniak W, Szulc A (red.). Wiktora Degi ortopedia i rehabilitacja. Tom II. Warszawa: PZWL; 2008. 465–495.
2. Wrzosek Z, Pawik Ł. Psychofizyczne aspekty leczenia nierównej długości kończyn dolnych. Med Manual. 2009;13:1–4.
3. Шевцов ВИ, Смирнова ИЛ, Салдина ЛГ. Г.А. Илизаров: долгие годы труда, поиска и побед. Летопись научно-практической и общественной деятелности (к 85-летию со дня рождения). Гений Ортопедии. 2006;2:5–11.
4. Bućko S, Forma K, Herdzina M. System szybkiej numerycznej analizy podatności wybranych układów aparatu Ilizarowa. Aktualne Probl Biomechaniki. 2009;3:17–22.
5. Дьячков КА, Дьячкова ГВ, Аранович АМ, Климов ОВ. Динамика ремоделирования кости у больных

ахондроплазией после удлинения нижних конечностей по данным МСКТ . Гений Ортопедии. 2014;4:67–71.
6. Tęsiorowski M, Zarzycka M. Podstawowe zasady wydłużania kończyn. Kraków: Wyd. Kasper;1998.
7. Górski R, Żarek S, Modzelewski P. Otwarte złamania trójkostkowe leczone stabilizatorem zewnętrznym metodą Ilizarowa. Ortop Traumatol Rehabil. 2015;4, supl. 6:381–391.
8. Kozub B. Analiza wytrzymałościowa MES złamania kości piszczelowej stabilizowanej aparatem Ilizarowa. Aktualne Probl Biomechaniki. 2014;8:87–92.
9. Шукуров ЭМ. Апараты внешней фиксации в системе лечения множественных переломов костей нижних конечностей. Гений Ортопедии. 2011;4:9–13.
10. Krzymińska R, Ostiak W. Ocena funkcjonalna i ocena jakości życia u starszego pacjenta leczonego metodą Ilizarowa z powodu stawu rzekomego – prezentacja przypadku klinicznego. Geriatria. 2010;4:43–50.
11. Kącki W, Jasiewicz B, Radło P. Stabilizacja śródszpikowa i wydłużanie na gwoździu śródszpikowym – dwuetapowe leczenie pourazowego stawu rzekomego uda ze skróceniem. Studium przypadku. Ortop Traumatol Rehabil. 2014;6, supl. 6:661–667.
12. Morasiewicz Ł, Orzechowski W, Kulej M, Stępniewski M. Ocena wyników leczenia metodą Ilizarowa braku zrostu trzonu kości udowej ze skróceniem. Ortop Traumatol Rehabil. 2007;4, supl. 6:366–376.
13. Аранович АМ, Климов ОВ, Новиков КИ. Реабилитация пациентов с ниским ростом. Гений Ортопедии. 2011;2:15–20.
14. Колесникова ЭС, Стогов МВ, Новиков КИ и соуч. Оценка остеорепарации у пациентов в ходе косметической коррекции длины нижней конечности по методу Илизарова. Гений Ортопедии. 2013;2:98–101.
15. Щукин АА. Оценка результатов удлинения нижних конечностей у больных с системными заболеваниями скелета, сопровождающимися патологически ниским ростом. Гений Ортопедии. 2014;2:44–51.
16. Białoszewski D, Woźniak W, Żarek S. Przydatność kliniczna metody Kinesiology Taping w redukcji obrzęków kończyn dolnych u pacjentów leczonych metodą Ilizarowa – doniesienie wstępne. Ortop Traumatol Rehabil. 2009;1, supl. 6:46–54.
17. Koczewski P, Shadi M. Plastyka aparatu wyprostnego kolana w leczeniu tzw. przykurczu wyprostnego jako powikłania wydłużania uda. Chir Narz Ruchu Ortop Pol. 2005;70, supl. 2:91–96.
18. Koczewski P, Shadi M, Napiontek M, Marciniak W. Powikłania wydłużania uda za pomocą aparatu Ilizarowa w modyfikacji włoskiej. Chir Narz Ruchu Ortop Pol. 2000;65, supl. 3:277–286.
19. Słomka B, Niedzielski K. Subiektywna ocena możliwości wykonywania codziennych czynności przez chorych leczonych metodą Ilizarowa. Kwart Ortoped. 2011;2:158–163.
20. Lewandowska M, Czajkowska M, Białoszewski D et al. Akceptacja choroby u chorych leczonych metodą Ilizarowa. Balneol Pol. 2008;50, supl. 4:319–324.

Zaakceptowano do edycji: 2017–01–16
Zaakceptowano do publikacji: 2017–02–01

Adres do korespondencji:
Elżbieta Antos
ul. Stanisława Wyspiańskiego 1/49
05-120 Legionowo
tel. kom.: 608 376 007
e-mail: ela.antos@op.pl